Jörn Lange

Klinik für Unfall-und Wiederherstellungschirurgie der Ernst-Moritz-Arndt-Universität Greifswald
Direktor: Univ.-Prof. Dr. med. A.Ekkernkamp

Verletzungen des Kniegelenkes

Anatomie - Normalbefund

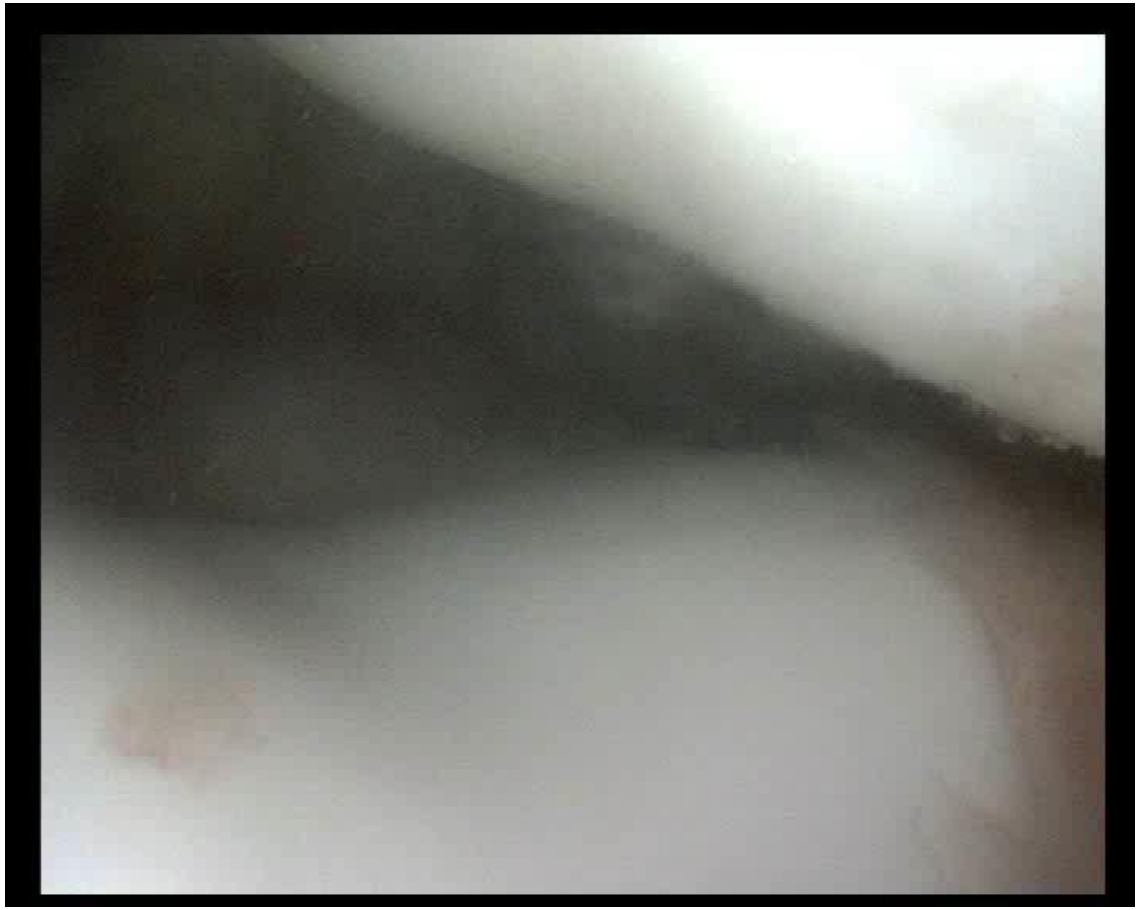

Epidemiologie

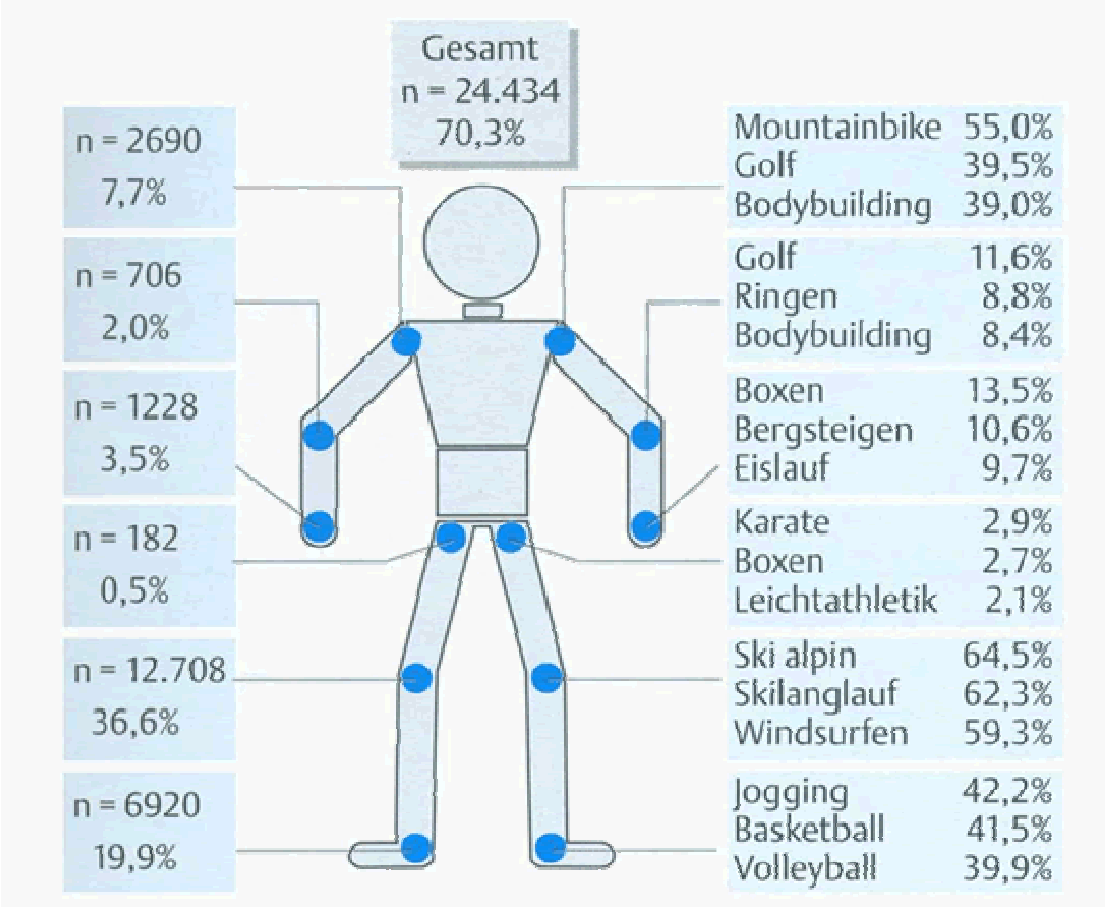

Verletzungen und Überlastungsschäden an großen Gelenken (n = 24.434) K. STEINBRÜCK, SPORTVERL SPORTSCHADEN 1999

Mediale Seitenbandruptur

- Laterale Gewalteinwirkung mit Abduktion des Unterschenkels
- Mediales Seitenband Teil der Gelenkkapsel
- Daher oft Kombinations-verletzungen

Seitenbandrupturen

Unhappy triad:

- Innenbandruptur
- Innenmeniskusläsion
- VKB-Ruptur

Einteilung

Grad	Aufklappbarkeit
I	< 0,5 cm
II	0,5 - 1,0 cm
III	> 1,0 cm

Laterale Seitenbandruptur

- Mediale Gewalteinwirkung mit Adduktion des Unterschenkels
- Durch extraartikuläre Lage kaum intrartikuläre Symptome
- Häufig knöchernde fibulare Bandausrisse
- selten

Laterale Seitenbandruptur

Therapie der Seitenbandruptur

- **Therapie primär konservativ**
  frühfunktionell

- operativ
  - bei verbliebener Instabilität
  - bei knöchernden Bandausrissen
  - bei Kombinationsverletzungen (PLRI)

  Transplantate:
  Semitendinosus/Gracilis-Sehne
  Bicepssehne
  Tractus ileotibialis

Sport nach Seitenbandruptur

- **partielle Ruptur (Grad 1 und 2)**
  - Schienenbehandlung kurzzeitig
  - schmerzadaptierte Vollbelastung
  - **innerhalb von Tagen** Isometrie/Isotonie
  - anschließend freies Training

- **komplette (isolierte) Ruptur (Grad 3)**
  - Schienenbehandlung 4-6 Wochen
  - Isometrisches Quadricepstraining
  - Bewegungsübungen (nach Rückgang der Schwellung)
  - **nach 2 Wochen** Fahrradergometer
  - Jogging (60% Quadricepskraft)
  - Belastungstraining (80% Quadricepskraft)

Ruptur des vorderen Kreuzbandes

- Valgus-Flexions-Außenrotationstrauma
- Innenrotationstrauma der Tibia
- Forcierte Überstreckung des Kniegelenkes

Ruptur des vorderen Kreuzbandes

- Häufigste Bandverletzung des Kniegelenkes
- 80% durch Sportverletzungen verursacht
- VKB- / HKB-Rupturen = 10:1

Grad	Translation
0	< 2 mm
+	2-5 mm
++	6-10 mm
+++	> 10 mm

Folgen der VKB-Ruptur

- Instabilität
  - (giving way)

- Sekundärschäden
  - Knorpel
  - Menisci

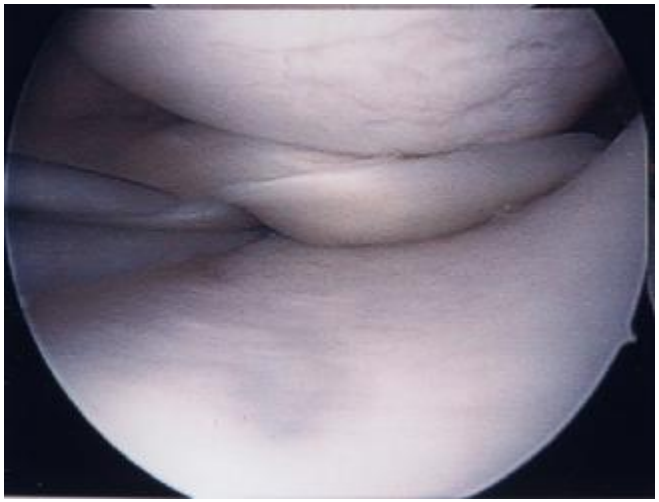

Aichroth et al 2002, JBJS (Br) 84:38-41
Anderson et al 1989, JBJS (Am) 71:965-974

Indikation ??

Indikation Kinder und Jugendliche

- Probleme
  - Verständnis für Erkrankung
  - Bewegungsdrang – Sekundärschäden

Daher klare Indikation zur operativen Rekonstruktion des VKB !

Casper et al. 2006, Trauma Berufskrankh 8:38–41
Gaulrapp und Haus 2003, Arthroskopie 16:239-251

Therapie Kinder und Jugendliche

- Refixation des knöchernen Ausrisses
  - Durchflechtung
  - Schraubenosteosynthese

- Ersatzplastik des VKB
  - ST/Gracilis
  - Cave Wachstumsfugen

Indikation Erwachsene

- Instabilität führt zu Sekundärschäden und damit mittelfristig zur Arthrose

- Entwicklung einer Gonarthrose 35% bei operativer Stabilisierung vs. 65% bei konservativer Therapie nach 20 Jahren
- **Daher steht die Indikation zur Stabilisierung**
- Ausnahme:
  Bett-Büro-Couch-Bett-Typ
  (23% keinerlei Sport)

Jäger et al. 2005, Arthroskopie 18:53-59

Wie stabilisieren ?

- **Obsolet:**
  - Refixation/Augmentation
  - Naht
  - Synthetischer Ersatz

- **Aktuell:**
  - Ersatzplastik mit autologen Sehnen
    - ST/Grazilis, Patellasehne (BTB)
    - Quadricepssehne, Achillessehne

Wann stabilisieren ?

- 2 Zeitfenster:
  - Innerhalb 72h posttraumatisch
  - Nach 4-6 Wochen bei reizfreiem Knie und freier Beweglichkeit

- Gefahr: Arthrofibrose

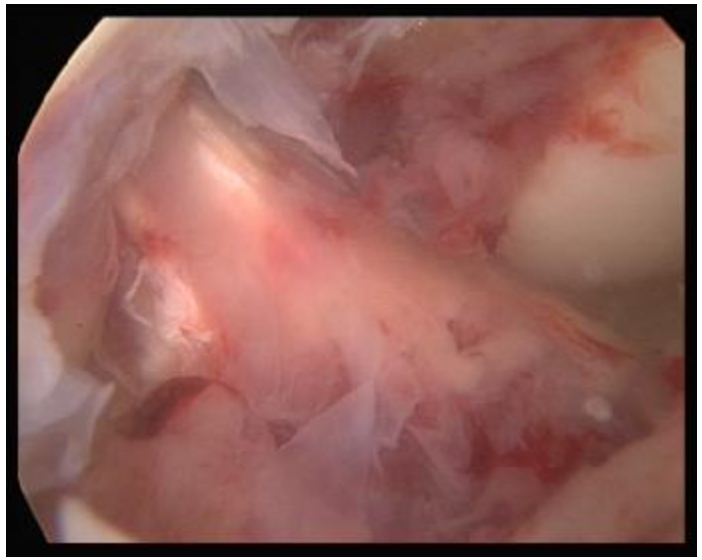

Sehnenentnahme

Transplantatvorbereitung

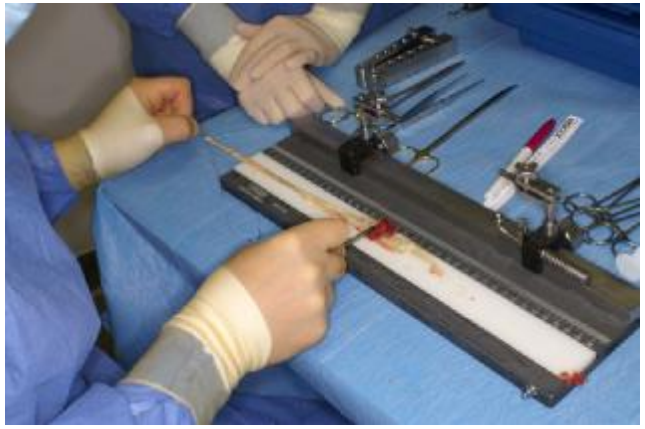



Femorale Tunnelanlage

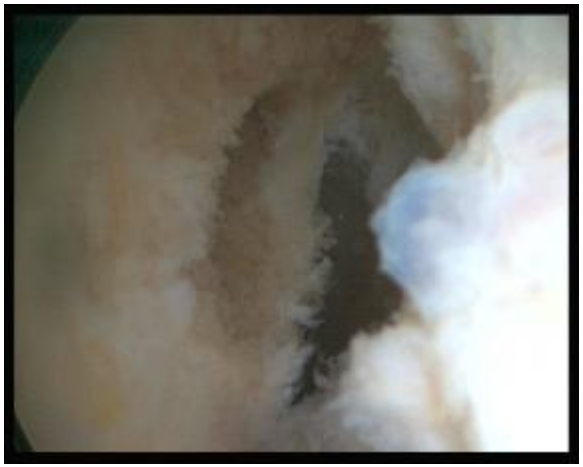

Tibiale Tunnelanlage

Transplantateinzug

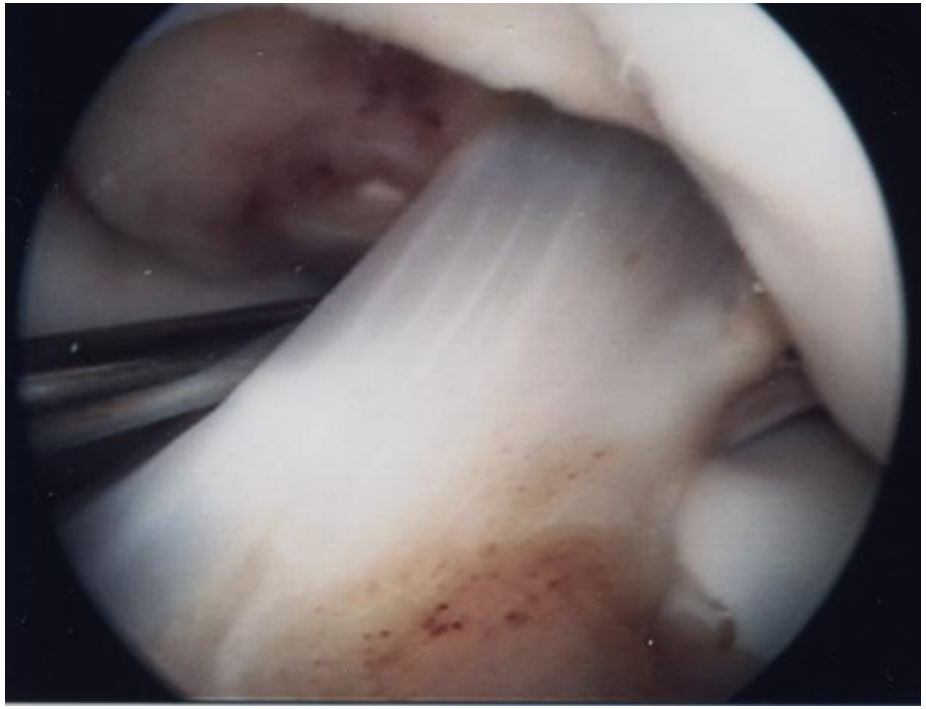

Sport nach VKB-Ersatz

- 14 Tage postop. Teilbelastung
- Orthese: 4 Wochen 0-0-90, dann 4 Wochen frei
- 4 Wochen postop. KG mit Koordination und Isometrie
- CPM und EMS zu Hause
- 5.-8. Woche ambulante Reha mit KGG
- Sport (Joggen, Fahrrad, Schwimmen) nach Reha
- „pivotierende“ Sportarten nach 12 Monaten

Ruptur des hinteren Kreuzbandes

Gewaltsames Rückverlagern des Unterschenkels
bei gebeugtem Knie

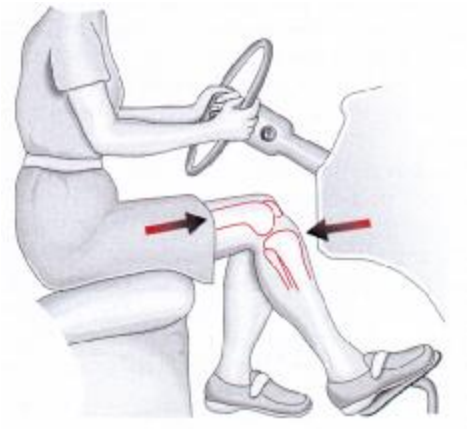

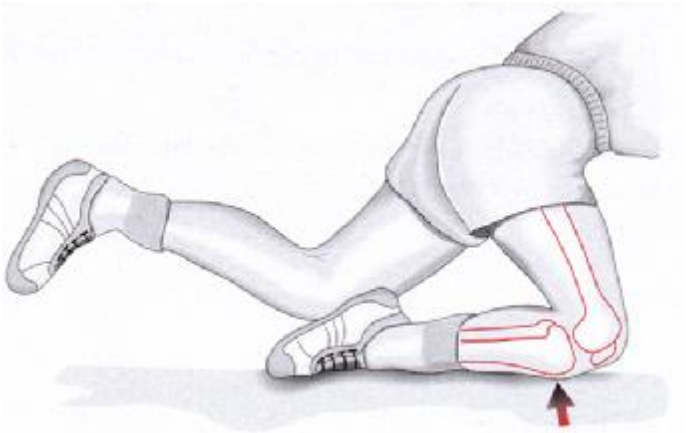

Ruptur des hinteren Kreuzbandes

- Häufigste Ursache: Verkehrsunfällle
- nur 30% als Folge von Sportunfällen
- isolierte HKB-Verletzung selten (5%)
- häufiger kombiniert: - 45% HKB- und VKB-Ruptur
  - 40% HKB und PLKB

Therapie der akuten HKB-Verletzung

- konservative Behandlung
  - Isolierte Verletzung
  - hintere Schublade <10mm

- operative Behandlung
  - knöchernder Ausriß
  - hintere Schublade >10mm
  - Begleitverletzungen (VKB, Menisken, posterolaterale Strukturen)

Konservative Behandlung

- Immobilisation in Streckstellung für min. 6 Wochen
- Krankengymnastik (Beugung bis max. 90°) täglich in Bauchlage
- Muskelstimulation (Quadriceps)
- anschließend schrittweise Freigabe der Beugung (Schiene nachts für 4-6 Wochen weiter)

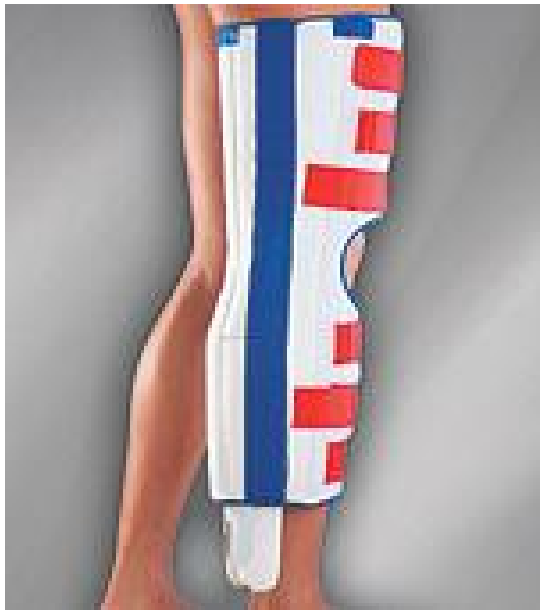

Therapie der chron. HKB-Instabilität

- konservative Therapie
  - beschwerdefreier Patient
- operative Therapie
  - VKB-Insuffizienz
  - funktionale Instabilität
  - frühe posttraumatische Arthrose
  - (Korrekturosteotomie vor Bandplastik)

Operative Verfahren

- Rekonstruktion oder Reinsertion (nur primär möglich)

- Ersatzplastik
  - Semitendinosus-/Gracilissehne
  - Patellasehne
  - Quadrizepssehne

- Begleitverletzungen (posterolateral)

Sport nach HKB-Ersatz

- 4-6 Wochen Ruhigstellung
  in Streckung und Teilbelastung
- Anschießend bis zur 8. Woche
  passive Mobilisation (Bauchlage)
- Nach 8 Wochen Reha-Programm
  wie VKB

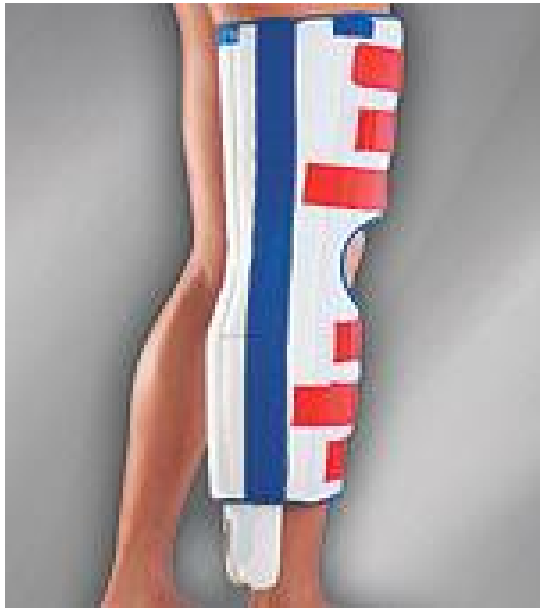

Meniskusverletzungen

- Meniskus = Stoßdämpfer im Kniegelenk
- Propriozeptive Funktionen

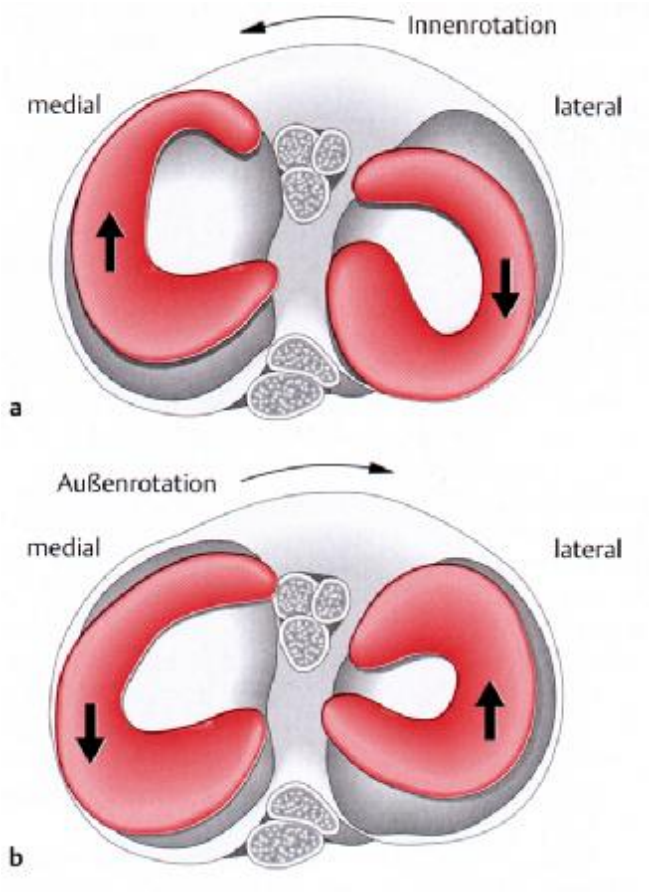

Meniskusverletzungen

- Einteilung

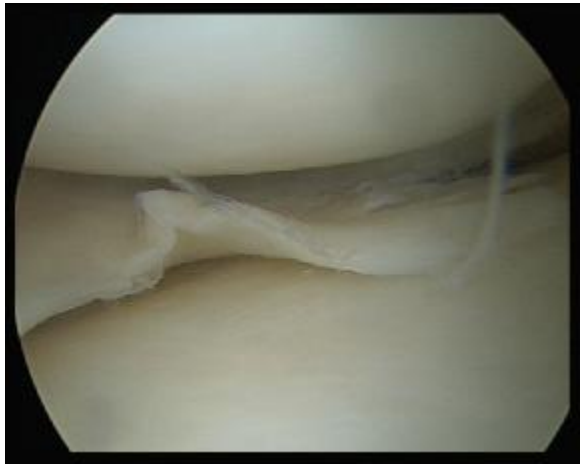

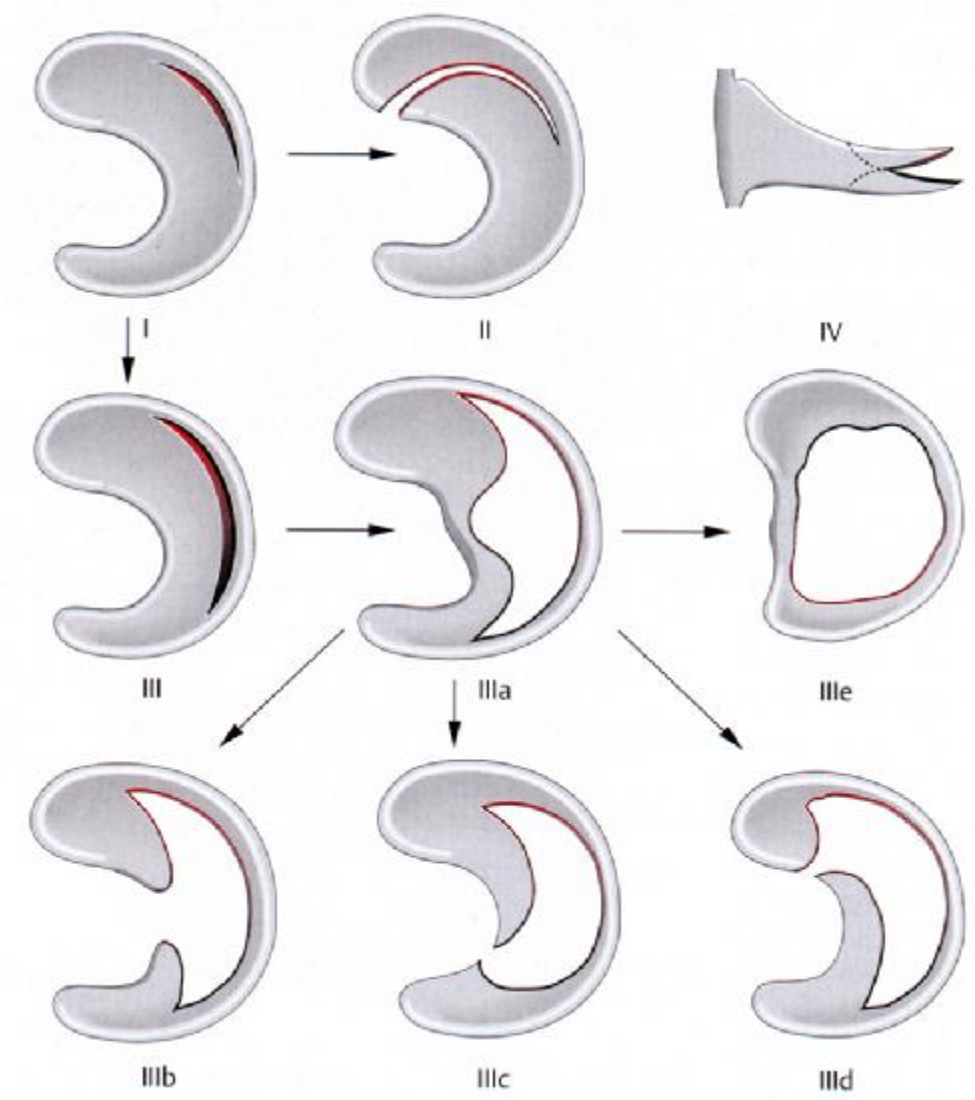

Meniskus - Therapie

Refixation - soviel wie möglich

Resektion - sowenig wie nötig

Meniskusrefixation

Sport nach Meniskusrefixation

- Orthese 0-20-60 für 4 Wochen,
  anschließend 0-0-90 für weitere 4 Wochen
- Teilbelastung für 4 Wochen
- Isometrisches Quadricepstraining
- Passive Mobilisation
- Sport nach 3-4 Monaten

Sport nach Meniskusresektion

- bis zu 7 Tage schmerzadaptierte Teilbelastung,
- anschließend freie Mobilisation
- Sport sofort erlaubt

Ausblick

Allograft-Meniskusersatz (CMI)

Knorpelverletzungen

Knorpelverletzungen - Therapie

- Microfracture

- Autologe Knorpel-Knochentransplantation

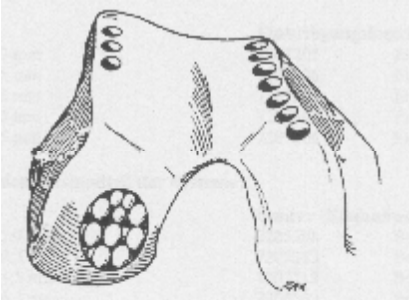


- Autologe Chondrozytentransplantation

Sport nach Knorpelverletzungen

- Microfracture und ACT
  - 4-6 Wochen Teilbelastung und BÜ
  - Stabil nach 12 Wochen
- Autologe Knorpel-Knochentransplantation
  - 6 Wochen Teilbelastung und BÜ
  - dann belastbar
- alle Verfahren profitieren von fehlender Begleitpathologie

Danke
ourism - Roger De La Harpe